



Клинические рекомендации

Врожденные пороки развития влагалища и/или матки у детей и подростков

Код МКБ-10: Q51.0-5, Q51.8-9, Q52.0-1, Q52.3, Q52.8-9

ID: КР

URL:

Возрастная группа: **дети**

Год утверждения: **2021**

Профессиональные ассоциации:

1. Ассоциация детских и подростковых гинекологов
2. Российская ассоциация детских хирургов

Утверждены

Согласованы

Научным советом
Министерства Здравоохранения
Российской Федерации

<i>Оглавление</i>	<i>Ошибка! Закладка не определена.</i>
Список сокращений	4
Термины и определения	5
1. Краткая информация по заболеванию или состоянию (группе заболеваний или состояний)	
1.1 Определение заболевания или состояния (группы заболеваний или состояний)	6
1.2 Особенности кодирования заболевания или состояния (группы заболеваний или состояний) по Международной статистической классификации болезней и проблем, связанных со здоровьем, 10 пересмотра (МКБ-10):	6
1.3 Классификация заболевания или состояния (группы заболеваний или состояний)	6
1.4 Эпидемиология заболевания или состояния (группы заболеваний или состояний)	6
1.5 Этиология и патогенез заболевания или состояния (группы заболеваний или состояний)	
1.6 Клиническая картина заболевания или состояния (группы заболеваний или состояний)	
2. Диагностика заболевания или состояния (группы заболеваний или состояний), медицинские показания и противопоказания к применению методов диагностики	
2.1 Жалобы и анамнез	12
2.2 Физикальное обследование	12
2.3 Лабораторные диагностические исследования	15
2.4 Инструментальные диагностические исследования	16
3. Лечение, включая медикаментозную и немедикаментозную терапии, диетотерапию, обезболивание, медицинские показания и противопоказания к применению методов лечения	16
3.1 Консервативное лечение	
3.2 Хирургическое лечение	

4. Медицинская реабилитация и санаторно-курортное лечение, медицинские показания и противопоказания к применению методов медицинской реабилитации, в том числе основанных на использовании природных лечебных факторов	24
5. Профилактика и диспансерное наблюдение, медицинские показания и противопоказания к применению методов профилактики	24
6. Организация оказания медицинской помощи	24
7. Дополнительная информация (в том числе факторы, влияющие на исход заболевания или состояния)	24
Критерии оценки качества медицинской помощи	26
Список литературы	27
Приложение А1. Состав рабочей группы по разработке и пересмотру клинических рекомендаций	27
Приложение А2. Методология разработки клинических рекомендаций	Ошибка!
<i>Закладка не определена.</i>	
Приложение А3. Справочные материалы, включая соответствие показаний к применению и противопоказаний, способов применения и доз лекарственных препаратов, инструкции по применению лекарственного препарата	41
Приложение Б. Алгоритмы действий врача	Ошибка! Закладка не определена.
Приложение В. Информация для пациента	43
Приложение Г1-ГН. Шкалы оценки, вопросники и другие оценочные инструменты состояния пациента, приведенные в клинических рекомендациях	44
Приложение Г1.	Ошибка! Закладка не определена.

Список сокращений

ACUM – добавочная полость матки (Accessory Cavitated Uterine Mass)

АТХ - анатомо-терапевтическо-химическая классификация лекарственных средств.

BBS – синдром Бардена-Бидля

MURC – MU (Mullerian agenesis + Renal agenesis + Cervicothoracic Somite abnormalities), агенезия влагалища и матки (синдром МРКХ) + агенезия почки + аномалии шейно-грудного отдела позвоночника (Клиппеля-Фейля синдром)

БДУ – без дополнительных уточнений

ВПР – врожденные пороки развития

ВОЗ – Всемирная организация здравоохранения

КОК - комбинированные оральные контрацептивы

MKS – синдром МакКьюсика-Кауфмана

МРКХ (MRKH) – синдром Майера-Рокитанского Кюстера-Хаузера

МРТ – магнитно-резонансная томография

ОМТ – органы малого таза

ПКЯ – поликистозные яичники

УЗИ – ультразвуковое исследование

Термины и определения

Врожденные пороки развития (ВПР) – стойкие внутриутробные отклонения от вариаций нормы величины, формы, пропорций, симметрии, топографии и органогенеза, повлекшие нарушение функции органа. Синонимы: аномалия – (от др.-греч. ἀ- = не, отрицание + *n/hōmalos* = ровный), мальформация – (лат. *malus* - плохой и *formatio* - образование, формирование).

Аплазия – (от др.-греч. ἀ- = не, отрицание + *πλάσις* = формирование/образование) – врожденное отсутствие какой-либо части тела, участка ткани или органа. Синоним – агенезия (др. греч. *γένεσις* — «происхождение», «возникновение»).

Атрезия – врожденное отсутствие или приобретенное заращение просвета или естественного отверстия в органе, имеющем трубчатое строение.

Стеноз (др.-греч. *στενός* — «узкий, тесный») или стриктура (лат. *strictura* — «сжатие») — врожденное или приобретенное стойкое сужение просвета любой полой анатомической структуры организма.

Гипоплазия – (от др.-греч. ὑπο- = недо- + *πλάσις* = формирование/образование) – недоразвитие ткани, органа или целого организма в результате прекращения увеличения числа клеток в процессе эмбриогенеза.

Дизрупция – дефекты органа, части органа или большого участка тела в результате внешнего препятствия или какого-либо воздействия на изначально нормальный процесс развития.

Дисгенезия - неполное развитие, недоразвитие.

Дисплазия – (от др. греч. *δυσ* = нарушение + *πλάθω* = формирование/образование) – неправильное формирование частей тела, отдельных тканей, органов, а также изменения размеров, форм, строения клеток, тканей организма или его внутренних и внешних органов. Синоним – дисгенезия – неполное развитие, недоразвитие.

Персистирование - сохранение рудиментарных структур, которые должны были исчезнуть (редуцироваться) в постнатальный период.

Гетеротопия - наличие клеток, групп клеток или тканей в другом органе или в тех участках “своего” органа, где они в норме отсутствуют

Эктопия - смещение органов или развитие их в тех местах, где в норме они не должны находиться

1. Краткая информация по заболеванию или состоянию (группе заболеваний или состояний)

1.1 Определение заболевания или состояния (группы заболеваний или состояний)

Врожденные пороки развития (аномалии, мальформации) влагалища и матки – стойкие внутриутробные отклонения от вариаций нормы величины, формы, пропорций, симметрии, топографии и органогенеза, повлекшие нарушение их функции (congenital malformations of vagina and uterus) [1], [25], [26], [31].

1.2 Особенности кодирования заболевания или состояния (группы заболеваний или состояний) по Международной статистической классификации болезней и проблем, связанных со здоровьем, 10 пересмотра (МКБ-10):

Q51 Врождённые аномалии (пороки развития) тела и шейки матки:

Q51.0 Агенезия и аплазия матки, в том числе врожденное отсутствие матки

Q51.1 Удвоение тела матки с удвоением шейки матки и влагалища

Q51.2 Другие удвоения матки (удвоение матки БДУ)

Q51.3 Двурогая матка

Q51.4 Однорогая матка

Q51.5 Агенезия и аплазия шейки матки (врожденное отсутствие шейки матки)

Q51.6 Эмбриональная киста шейки матки

Q51.7 Врожденный свищ (фистула) между маткой и кишечником / мочевыводящим трактом

Q51.8 Другие врождённые аномалии тела и шейки матки (гипоплазия тела и шейки матки)

Q51.9 Врождённые аномалии тела и шейки матки неуточнённого генеза

Q52 Другие врождённые аномалии (пороки развития) женских половых органов:

Q52.0 Врожденное отсутствие влагалища

Q52.1 Удвоение влагалища (разделённое перегородкой влагалище) за исключением удвоения влагалища с удвоением тела и шейки матки, отмеченного рубрикой Q51.1

Q52.2 Врожденный ректовагинальный свищ (фистула) за исключением клоаки (Q43.7)

Q52.3 Неперфорированная девственная плева (гимен)

Q52.4 Другие врожденные мальформации влагалища (киста канала Нукка врожденная, киста влагалища эмбриональная, врожденные мальформации влагалища БДУ)

Q52.8 Другие уточнённые врождённые аномалии женских половых органов

Q52.9 Врожденные аномалии женских половых органов неуточнённого генеза.

1.3 Классификация заболевания или состояния (группы заболеваний или состояний)

1.3.1. Классификация VCUAM (Vagina–Cervix–Uterus–Adnex–associated Malformation), учитывающая наряду с нормальным состоянием внутренних половых органов, топографию и анатомию врожденной мальформации эмбриональных половых протоков [23].

топография	анатомические особенности	условное обозначение
Влагалище (V)	Нормальное строение	0
	Частичная атрезия гимена	1a
	Полная атрезия гимена	1б
	Неполная перегородка влагалища (<50%)	2a
	Полная перегородка влагалища	2б
	Стеноз преддверия влагалища	3
	Гипоплазия влагалища	4
	Односторонняя атрезия влагалища	5a
	Полная атрезия влагалища	5б
	Урогенитальный синус (глубокое слияние)	S1
	Урогенитальный синус (среднее слияние)	S2
	Урогенитальный синус (высокое слияние)	S3
	Клоака	C
	Прочие пороки влагалища	+
Неуточнённые пороки влагалища	#	
Шейка матки (C)	Нормальное строение	0
	Удвоенная шейка	1
	Односторонняя атрезия/аплазия	2a
	Двухсторонняя атрезия/аплазия	2б
	Прочие пороки шейки матки	+
	Неуточненные пороки шейки матки	#
Матка (U)	Нормальное строение	0
	Седловидная (аркуатная) матка	1a
	Перегородка матки (<50% полости)	1б
	Перегородка матки (>50% полости)	1c
	Двуорогая матка	2
	Гипопластичная матка	3
	Односторонний рудимент или аплазия	4a
	Двухсторонний рудимент или аплазия	4б
	Прочие пороки матки	+
	Неуточненные пороки шейки матки	#
Придатки матки (A)	Нормальное строение	0
	Односторонняя аномалия маточной трубы, яичники нормального строения	1a
	Двухсторонняя аномалия маточной трубы, яичники нормального строения	1б

	Односторонняя гипоплазия маточной трубы/штрек гонады	2a
	Двухсторонняя гипоплазия маточной трубы/ штрек гонады	2б
	Односторонняя аплазия придатков матки	3a
	Двухсторонняя аплазия придатков матки	3б
	Прочие пороки придатков матки	+
	Неуточненные пороки придатков	#
Пороки половых органов в ассоциации с пороками других органов	Отсутствие	0
	Порок почек	R
	Скелетные пороки	S
	Пороки сердца	C
	Пороки нервной системы	N
	Прочие пороки других органов	+
	Неуточненные пороки других органов	#

1.3.2. Классификация CONUTA (Congenital Uterine Anomalies) Европейской ассоциации репродуктологов и эмбриологов (The European Society of Human Reproduction and Embryology–ESHRE) и Европейской ассоциации гинекологов-эндоскопистов (the European Society for Gynaecological Endoscopy – ESGE) [24], [30], [42], [47], [50].

аномалии развития матки		цервикальные/вагинальные аномалии развития Дополнительные	
Основные классы	Основные подклассы		
U0	Нормальная	Шейка матки C0 нормальная C1 с перегородкой C2 удвоение шейки C3 аплазия одной из шеек C4 аплазия Влагалище V0 нормальное V1 продольная перегородка без обструкции V2 продольная с обструкцией V3 поперечная перегородка и/или неперфорированный гимен V4 аплазия	
U1	Аномальное строение матки		a. Т-образная матка b. инфантильная c. другие
U2	Внутриматочная перегородка		a. частично b. полностью
U3	Удвоение		a. частично b. полностью c. разделенная перегородкой
U4	Однорогая		a. с рудиментарной полостью (сообщающаяся/не сообщающаяся с маткой) b. без полости (рог без полости/нет рога)
U5	Аплазия		a. с рудиментарной полостью (уни/билатеральный рог) b. без полости (уни/билатеральный рог) / аплазия
U6	Не классифицируемые аномалии		

Помимо представленных классификаций в мировой практике ряд пороков имеет авторские обозначения:

- Аплазия влагалища и матки, в том числе в сочетании с функционирующими рудиментами матки – синдром Майера–Рокитанского–Кюстера–Хаузера (МРКХ) I типа (Mayer-Rokitansky-Kuster-Hauser syndrome, MRKHS).
- Удвоение влагалища и матки с асимметричной полной перегородкой влагалища вследствие атрезии нижней и средней трети одного из влагалищ с ипсилатеральной агенезией почки – синдром Херлина-Вернера-Вундерлиха (Herlyn–Werner–Wunderlich syndrome) или ОНВИРА (Obstructive Hemivagina и Ipsilateral Renal Anomaly) [52].
- Добавочная полость матки – АСУМ (Accessory Cavitated Uterine Mass).
- Матка Роберта (Robert’s uteri) – асимметричная полная перегородка матки с ипсилатеральной агенезией почки.

Порок развития влагалища и матки характерен для некоторых множественных генетических пороков, обозначаемых ассоциациями, что следует учитывать при обследовании девочек с синдромами МакКьюсика-Кауфмана (McKusick–Kaufman syndrome, MKS) и Барде-Бидля (Bardet–Biedl syndrome, BBS), которым сопутствует атрезия нижней и средней части влагалища, в том числе при удвоении матки и влагалища; а также с MURCS-ассоциацией, относящейся ко II типу синдрома МРКХ [49].

Уровень убедительности рекомендаций А (уровень достоверности доказательств – 1)

1.4 Этиология и патогенез заболевания или состояния (группы заболеваний или состояний)

Пороки развития женских половых органов человека относятся к спорадическим болезням, этиология которых до сих пор не установлена. Предполагается роль молекулярно-генетических, тератогенных и наследственных факторов и зависимость формы порока от времени их влияния на эмбрион или плод. Считают, что формирование пороков развития половых органов, как и иных врожденных пороков, происходит в результате нарушения процессов размножения, миграции и дифференцировки клеток, гибели отдельных клеточных масс, замедления их рассасывания, нарушения адгезии тканей. Изменение дифференцировки клеток может быть причиной агенезии влагалища и матки. Задержка физиологического распада клеток, отмирающих в процессе

эмбриогенеза, может проявиться перегородкой матки и/или влагалища, атрезией влагалища, врожденным стенозом шейки матки [54]. Остановка или замедление размножения клеток приводит к аплазии или гипоплазии матки и/или влагалища, нарушению слияния мюллеровых протоков, в норме происходящему в строго определенных периоды. Считается, что аплазию матки и влагалища вызывают факторы, действующие до 6 недель, удвоение матки и влагалища - на 7-9 неделях, седловидную матку - на 16-18 неделях внутриутробного развития плода генетически женского пола [30], [31], [32], [37], [39], [51].

1.5 Эпидемиология заболевания или состояния (группы заболеваний или состояний)

Популяционная частота врожденных пороков развития женских половых органов колеблется от 2,7 до 4%, в том числе: аплазии матки и влагалища - 1,8%, частичной аплазии или полной атрезии влагалища с нарушением оттока менструальной крови - 0,55%, порока развития матки и влагалища с односторонним нарушением оттока - 0,27% и без нарушения оттока менструальной крови - 0,1%. Частота редких форм не превышает 0,05% [1]. Доля врожденных пороков развития половых органов составляет 3-7% от всех гинекологических заболеваний у детей и подростков. Почти у каждого второго подростка с первичной аменореей (46%) выявляется порок развития влагалища и матки. Частота удвоений матки и влагалища с частичной аплазией одного влагалища достигает 11,5% от общего числа больных с пороками развития матки и влагалища [2], [3], [35], [36].

1.6 Клиническая картина заболевания или состояния (группы заболеваний или состояний)

Пороки развития без нарушения оттока менструальной крови, как правило, не имеют клинических проявлений и выявляются в периоде полового созревания как случайная находка при ультразвуковом исследовании органов брюшной полости. Варианты пороков, сопровождающихся нарушением оттока маточно-вагинального отделяемого, у младенцев проявляются их общим беспокойством и выбуханием ткани промежности в области вульварного кольца, реже клинической картиной «острого живота», низкой кишечной непроходимости, задержкой мочеиспускания к концу первых - началу вторых суток жизни. Боль в промежности, затрудненные микции и дефекации могут отмечаться у 46% девочек-подростков с атрезией девственной плевы или аплазией нижней трети влагалища при значительных размерах гематокольпоса [5], [46], [76]. Клиническим проявлением аплазии влагалища и матки (синдром Майера–Рокитанского–Кюстера–Хаузера) является

первичная аменорея у девочек-подростков с соответствующими возрасту вторичными половыми признаками (V3-5, P5) и безуспешность попыток половой жизни. При наличии клеток эндометрия в маточных рудиментах с одной или с обеих сторон возможно появление циклической нарастающей боли внизу живота за счет наполнения рудиментов менструальной кровью. Циклическая (каждые 3-4 недели) и нарастающая по интенсивности тазовая боль, вплоть до клинической картины «острого живота», у девочек с первичной аменореей возникает при аплазии влагалища или его части при функционирующей матке. Удвоение влагалища и матки с атрезией нижней и средней трети одного из влагалищ (синдром Херлина-Вернера-Вундерлиха), замкнутый рог матки, асимметричная полная перегородка матки (матка Роберта), а также добавочная полость в стенке матки (ACUM) характеризуются схваткообразной интенсивной тазовой болью, усиливающейся с каждой последующей от менархе менструацией [76]. При полном удвоении матки и влагалища, двурогой или однорогой матке, внутриматочной симметричной перегородке (полная или неполная) клинические проявления заболевания могут отсутствовать, либо возникает дисменорея умеренной степени выраженности [44].

При образовании свищевого хода между влагалищами, между удвоенными матками и в полной асимметричной перегородке матки могут беспокоить постоянные кровяные или гнойные выделения из половых путей, усиливающиеся в менструальные дни [4], [43].

2. Диагностика заболевания или состояния (группы заболеваний или состояний), медицинские показания и противопоказания к применению методов диагностики

Диагноз порока развития матки и/или влагалища у детей и подростков устанавливается на основании изучения жалоб и анамнеза, физикального обследования, гинекологического осмотра (при наличии условий), ультразвукового исследования, магнитно-резонансной томографии (МРТ) органов малого таза и почек, лапароскопии, гистероскопии, цистоскопии, ректороманоскопии (по показаниям и при наличии условий) [34], [38], [42], [44].

Комментарии: *рекомендуется до начала обследования получить информированное добровольное согласие в порядке и по форме, утвержденными приказом Минздрава России от 20.12.2012 № 1177н «Об утверждении порядка дачи информированного добровольного согласия на медицинское вмешательство и отказа от медицинского вмешательства в отношении определенных видов медицинских вмешательств, форм информированного добровольного согласия на медицинское вмешательство, в том числе хирургическое, и форм отказа от медицинского*

вмешательства»:

- родителя или иного законного представителя несовершеннолетней девочки в возрасте до 15 лет (больной наркоманией – в возрасте 16 лет) или девочки, признанной в установленном законом порядке недееспособной, если такая девочка по своему состоянию не способна дать согласие на медицинское вмешательство;

- самой несовершеннолетней девочки в возрасте 15-17 лет включительно.

2.1 Жалобы и анамнез

Рекомендуется получить информацию о жалобах и анамнезе девочки с пороком развития влагалища и/или матки.

Комментарии: жалобы пациентов - см. пункт 1.6 «Клиническая картина заболевания и состояния». При сборе анамнестических данных рекомендуется выяснить наличие:

- пороков развития, хромосомных и наследственных болезней у родственников первой и второй линии родства;

- профессиональных вредностей, вредных привычек, неблагоприятных экологических и эпидемиологических факторов у биологических родителей;

- применение токсических, наркотических веществ, лекарственных средств и БАДов с возможными тератогенными свойствами матерью девочки в первом триместре беременности;

- хромосомных заболеваний, изолированных или ассоциативных врожденных пороков развития, клинических проявлений дисплазии соединительной ткани у девочки;

- хирургических вмешательств на органах малого таза в целях коррекции пороков развития органов мочевого выделения и кишечника у девочки.

Уровень убедительности рекомендаций С (уровень достоверности доказательств – 5).

2.2 Физикальное обследование

Рекомендуется всем девочкам с пороками развития матки и/или влагалища проведение физикального обследования по стандартным принципам пропедевтики, определение уровня физического развития (роста, массы тела и ИМТ) в сопоставлении с параметрами центильных таблиц возрастных нормативов и стадии полового созревания с указанием балльной оценки состояния молочных желез (В1-5) и лобкового оволосения (Р1-5) по шкале Таннера (таблица 5 Приложения Г1).

Уровень убедительности рекомендаций А (уровень достоверности доказательств – 1)

Комментарии: у девочек с пороками развития матки и влагалища, как правило, имеются развитые вторичные половые признаки. Возможны физикальные признаки сочетанных аномалий развития:

- позвоночника, вальгусная девиация локтевых суставов, высокое аркообразное нёбо или незаращение верхней губы, недоразвитие пальцев кисти и ногтей, синдактилия;
- гипоплазия или атипичная форма молочных желез;
- гемангиомы (21,9%), множественные родимые пятна;
- паховые грыжи;
- аноректальный порок у новорожденной или деформация ануса как следствие реконструктивных операций в перианальной области.

Рекомендуется всем девочкам с пороками развития матки и/или влагалища визуальная и мануальная оценка строения и состояния наружных половых органов, вагиноскопия (при наличии условий) и бимануальное пальпаторное исследование органов малого таза (при наличии условий).

Уровень убедительности рекомендаций В (уровень достоверности доказательств – 3)

Комментарии: наружный осмотр и вагиноскопия (предпочтительно жидкостная эндоскопия с использованием гистероскопа или цистоскопа) позволяет уточнить форму порока влагалища, выявить свищевой ход между влагалищами, между влагалищем и уретрой/мочевым пузырем/прямой кишкой. У сексуально-активных девочек-подростков с продольной перегородкой влагалища, в том числе асимметричной (синдром Херлина-Вернера-Вундерлиха), допускается осмотр с использованием влагалищных зеркал.

У девочек с аплазией влагалища и матки (синдром Майера–Рокитанского–Кюстера–Хаузера) I и II типа имеются следующие особенности строения вульварного кольца:

- наружное отверстие уретры расположено типично или расширено и смещено книзу (может быть принято за отверстие в девственной плеве);
- от уретры до задней спайки малых половых губ определяется сплошная площадка слизистой преддверия влагалища с продольными складками;
- к наружному отверстию уретры прилежит неперфорированная девственная плева;

- уретра и девственная плева расположены типично, но глубина влагалища не превышает 1-3 см;
- вход во влагалище расширен, влагалище имеет вид емкого слепого канала глубиной 8-10 см (у подростков, имеющих половые контакты).

При ректоабдоминальном исследовании матка определяется в виде тяжа в центре малого таза или двух валиков, расположенных пристеночно. У девочки с функционирующим рудиментом с одной или обеих сторон пристеночно определяются образования, по консистенции аналогичные матке, чаще овоидной формы вследствие отсутствия шейки матки, чувствительные или болезненные при исследовании. Как правило, яичники располагаются высоко у стенок малого таза и их размеры соответствуют возрастной норме. Возможно обнаружение образования, по структуре соответствующего дистопированной в малый таз почке.

При атрезии девственной плевы или аплазии дистальной части влагалища определяется выбухание неперфорированной слизистой преддверия влагалища в виде цианотичной гладкостенной опухоли промежности в результате образования муко-/гидрокольпоса у новорожденных и детей раннего возраста или гематокольпоса у подростков. Заполненное содержимым замкнутое влагалище визуально может определяться как опухоль брюшной полости. В клинической картине появляются симптомы дизурии, вплоть до острой задержки мочи, и дисхезии, особенно в периоде новорожденности и младенчества. При аплазии нижней трети влагалища, в отличие от атрезии гимена, смещение малых половых губ вызывает эффект скольжения неперфорированной девственной плевы по дистальной стенке замкнутого влагалища. С помощью ректоабдоминального исследования в полости малого таза определяется образование туго- (или мягко-) эластической консистенции, на вершине которого при атрезии девственной плевы пальпируется более плотное, а при аплазии дистальной части влагалища мягкотелое образование сферической формы – матка, во втором варианте увеличенная за счет гематометры.

У девочек с полной или частичной аплазией влагалища при функционирующей матке отмечается отсутствие входа во влагалище или наличие стенок дистальной части влагалища только на протяжении 2-5 см. Ректоабдоминальное исследование выявляет в малом тазу на расстоянии от 2 до 8 см от ануса малоподвижное образование тугоэластичной консистенции сферической формы, чувствительное при пальпации и попытках смещения (гематометра). Верхний полюс образования может выходить за пределы малого таза и определяться при пальпации живота. При частичной аплазии

влагалища в малом тазу по средней линии определяется овоидной формы тугоэластичной консистенции образование на вершине которого пальпируется мягкотелая увеличенная в размерах матка. Чем ниже уровень аплазированной части влагалища, тем больших размеров достигает гематокольпос и меньших размеров гематометра. Шейка матки не определяется. С одной или с обеих сторон от матки может определяться ретортообразное утолщение придатков (гематосальпинксы), ограниченных в подвижности за счет спаечного процесса.

При наличии асимметричной перегородки влагалища при полном удвоении матки (синдром Херлина-Вернера-Вундерлиха) в младенческом возрасте обнаруживается выпячивающееся из половой щели тонкостенное образование, заполненное жидким или слизистым секретом. У подростков замкнутая полость второго влагалища определяется лишь при вагinosкопии как выбухание латеральной или верхнелатеральной стенки влагалища. При значительном объеме гематокольпоса замкнутого влагалища визуализация стенок неизмененного влагалища и шейки матки может быть затруднена. Ректоабдоминальное исследование определяет в малом тазу опухолевидное образование тугоэластической консистенции, неподвижное, малоблезненное, нижний полюс которого может пальпироваться на различном расстоянии от ануса, а верхний полюс может располагаться в брюшной полости вплоть до пупочной области в зависимости от уровня аплазии замкнутого влагалища. Со стороны замкнутого влагалища может определяться ретортообразное утолщение придатка (гематосальпинкс).

У девочек с двурогой и однорогой маткой, рудиментарным замкнутым рогом матки, также, как и с добавочной полостью матки (ACUM), визуально определяется одно влагалище и одна шейка матки. Однако при ректоабдоминальном исследовании двурогую матку выявить сложно, тогда как при замкнутом роге или при ACUM рядом с маткой или в толще стенки (чаще в переднебоковой) ближе к шейке матки пальпируется тугоэластичное резко болезненное образование, увеличивающееся в менструальные дни.

2.3 Лабораторные диагностические исследования

Мало информативны для выявления вида порока развития матки и/или влагалища, но необходимы для уточнения фоновых состояний и заболеваний, в частности состояния мочевыделительной системы и яичников.

Рекомендуется определение кариотипа всем пациенткам с аплазией матки и влагалища [56].

Уровень убедительности рекомендаций В (уровень достоверности доказательств – 3)

Комментарии: исследование позволяет исключить ХУ-реверсию пола у пациентов с женским фенотипом, которая обусловлена нечувствительностью к андрогенам или нарушением рецепции к АМГ у лиц с мужским генетическим полом [56].

Целесообразно исследование гормонального и биохимического статуса у подростков с пороками развития матки и/или влагалища с андрогензависимой дермопатией и ПКЯ, с обедненным фолликулярным аппаратом яичников по данным УЗИ органов малого таза для уточнения функции яичников и профилактики эндокринного бесплодия [34], [38].

Рекомендуется стандартное стационарное обследование девочек, требующих кольпоэлонгации или хирургической коррекции состояния влагалища и/или матки.

Уровень убедительности рекомендаций А (уровень достоверности доказательств – 1)

2.4 Инструментальные диагностические исследования

Рекомендуется выполнение ультразвукового исследования органов малого таза, как высокоинформативного метода диагностики порока развития матки и/или влагалища. Предпочтительно использование УЗ-системы экспертного класса с доплерометрией трансабдоминальным/промежностным доступом у младенцев и трансабдоминальным /трансректальным доступом у подростков. Допустимо УЗИ ОМТ с использованием трансвагинального доступа у подростков, имеющих половые контакты или искусственно сформированное неовлагалище [4], [34], [38].

Рекомендуется выполнение УЗИ почек и мочевого пузыря у детей и подростков с аплазией матки и влагалища, с полным удвоением матки и влагалища при наличии асимметричной перегородки влагалища, учитывая частое сочетание указанных пороков развития мочеполовой органов [40], [53].

Уровень убедительности рекомендаций А (уровень достоверности доказательств – 1)

Комментарии: на эхограмме органов малого таза (ОМТ) при аплазии влагалища и матки визуализируются:

- одно образование в центре малого таза, по величине и форме соответствующее эхо-сигналу от матки у девочек в периоде раннего и среднего детства;

- два образования у латеральных стенок малого таза, по эхо-сигналу соответствующие мышечной ткани, – маточные рудименты. Рудименты маток могут иметь полость с одной или обеих сторон, создавая эхографическую картину функционирующих маток. Однако переходная зона эндо- и миометрия неравномерная или отсутствует, что характерно для внутреннего аденомиоза. Как правило, яичники располагаются высоко у стенок малого таза и их размеры соответствуют возрастной норме. У трети девочек возможен поликистоз или обеднение фолликулярного аппарата обоих яичников. Стенки влагалища за мочевым пузырем не визуализируются.

При атрезии гимена у новорожденных, детей раннего возраста и у подростков с выраженной циклической тазовой болью на эхограмме малого таза определяется резко расширенное заполненное жидкостью влагалище в виде эхонегативного образования, в то время как матка имеет нормальные размеры и расположена на вершине муко-/гидро-/гематокольпоса. Полость матки не расширяется до тех пор, пока давление скапливающегося в ней содержимого не будет превышать силу мышечного сокращения матки. У девочек с аплазией нижней трети влагалища определяется двойной контур в зоне соприкосновения неперфорированного гимена с замкнутым влагалищем. На верхнем полюсе муко-/гидро-/гематокольпоса определяется шаровидной формы матка с расширенной полостью за счет аналогичного содержимого.

УЗИ у подростков с аплазией части влагалища при функционирующей матке определяет за мочевым пузырем овальное тонкостенное образование различной величины с анэхогенным или неоднородным по эхогенности содержимым в дистальной части (гематокольпос) и шаровидное толстостенное образование с аналогичным содержимым в проксимальной части (гематометра) с отсутствующим кровотоком при доплерометрии. С обеих сторон от матки возможна визуализация труб вытянутой или причудливой формы с жидкостным компонентом с мелкодисперсной взвесью (гематосальпинксы).

В области сканирования влагалища у пациенток с аплазией влагалища в сочетании с аплазией (или без аплазии) шейки матки при функционирующей матке определяются прилежащие друг к другу стенки прямой кишки и уретры, во входе в малый таз определяется конусовидной или шаровидной формы матка, полость её расширена за счет анэхогенного или смешанного по эхогенности содержимого, иногда с тонкими перегородками (гематометра с нитями фибрина). Шейка матки не визуализируется или

гипоплазирована с атрезией цервикального канала. Возможно обнаружение двурогой матки с гипоплазированной шейкой или двух маток с атрезированными шейками. С обеих сторон от матки, как правило, визуализируются расширенные извитые трубы с анэхогенным компонентом (гематосальпинксы). Возможно выявление образования яичника, соответствующее по эхографической картине эндометриоме.

При удвоении матки и влагалища с частичной аплазией одного из влагалищ на эхограмме ОМТ определяются две матки, расположенные симметрично или асимметрично, гематокольпос, неизмененные яичники и гематосальпинкс на стороне гематокольпоса. У 75 – 100% девочек выявляется отсутствие или гипоплазия почки на стороне гематокольпоса [75].

Эхографической особенностью добавочного функционирующего рога матки является анэхогенное образование, по структуре похожее на матку, интимно с ней связанное, но расположенное асимметрично [55]. При скоплении крови в полости замкнутый рог увеличивается в объеме, приобретая шаровидную форму. На стороне замкнутого рога возможна визуализация гематосальпинкса. В отличие от замкнутого добавочного рога интерстициальная добавочная полость матки (АСУМ) определяется как овальной или шаровидной формы инкапсулированное одностороннее образование в толще стенки матки ближе к круглой связке со срединной структурой, соответствующей эндометрию, с равномерной переходной зоной, окруженной собственным миометрием и заполненной геморрагическим содержимым расширенной полостью. В отличие от интерстициальной узловой аденомиомы при АСУМ отсутствуют иные признаки аденомиоза матки.

На эхограмме при однорогой матке латерально от средней линии определяется овальной вытянутой формы полостное толстостенное образование со срединной структурой, соответствующей эндометрию (М-эхо); при двурогой матке в сагиттальной проекции определяются две полости матки при едином отражении от цервикального канала, во фронтальной проекции перемещение датчика от шейки матки к дну позволяет определить симметрично расходящиеся одинаковой толщины срединные М-эхо.

Рекомендуется магнитно-резонансная томография (МРТ) ОМТ в дополнение к УЗИ ОМТ в целях уточнения анатомо-топографических особенностей внутренних половых органов, почек и мочеточников при аплазии нижней и средней части влагалища, при тотальной аплазии влагалища, при частичной или полной аплазии шейки матки и при атрезии цервикального канала, поперечной и асимметричной полной влагалищной

перегородке, замкнутом роге матки, функционирующих маточных рудиментах, добавочной полости матки (ACUM), выраженном спаечном процессе в брюшной полости у подростков [4], [42], [44], [47].

Уровень убедительности рекомендаций В (уровень достоверности доказательств – 3)

2.5 Другие диагностические исследования

Рекомендуется при диагностике порока развития влагалища и/или матки проведения телемедицинских консультаций с врачами-акушерами-гинекологами для несовершеннолетних или врачами детскими хирургами/хирургами медицинских организаций 3 уровня, имеющих личный опыт консервативного и оперативного лечения подобных пациентов для определения тактики лечения [76].

Консультация смежных специалистов (врач-педиатр или врач-терапевт подростковый, врач функциональной диагностики, врач-детский уролог-андролог, врач-детский хирург, врач-эндоскопист, врач-детский эндокринолог, врач-генетик, врач-анестезиолог-реаниматолог, медицинский психолог, врач физической и реабилитационной медицины, и др.) у девочек-подростков с пороками развития матки и/или влагалища проводится при наличии сопутствующих экстрагенитальных, в том числе эндокринных, заболеваний, эмоциональном расстройстве и расстройстве поведения, необходимости хирургического лечения и др. [2], [8], [11].

Уровень убедительности рекомендаций В (уровень достоверности доказательств – 2)

3. Лечение, включая медикаментозную и немедикаментозную терапию, диетотерапию, обезболивание, медицинские показания и противопоказания к применению методов лечения

3.1 Консервативное лечение.

- **Медикаментозное лечение.**

1. Допустимо временное применение нестероидных противовоспалительных средств для уменьшения выраженности острой тазовой боли. Препараты #напроксен** 250 мг или #ибупрофен** 200 мг или #нимесулид** 100 мг применяют максимально 2 раза в сутки в течение 3-5 дней при отсутствии противопоказаний. Необходимо получение информированного добровольного согласия на лечение при наличии возраста, ограничивающего применение НПВС в соответствии с официальной инструкцией к лекарственному препарату [77], [78], [79].

2. Допустимо временное применение монофазных комбинированных оральных контрацептивов (по АТХ прогестагены и эстрогены, фиксированные сочетания) при отсутствии противопоказаний к приему эстрогенов для уменьшения выраженности тазовой боли за счет минимизации менструальных кровотечений при невозможности быстрой госпитализации девочки-подростка с пороком развития влагалища и/или матки и нарушением оттока менструальной крови в стационар медицинской организации, имеющей лицензию на выполнение высокотехнологической медицинской помощи по профилю «акушерство и гинекология» и «детская хирургия»/«хирургия» [4], [5].

Уровень убедительности рекомендаций А (уровень достоверности доказательств – 1)

Комментарии: Низкодозные (30 мкг этинилэстрадиола) монофазные #КОК** (по АТХ код G03FA – прогестагены и эстрогены, фиксированные сочетания) применяют в непрерывном режиме. Альтернатива - применение #прогестагенов** (по АТХ – прогестагены) в непрерывном режиме [4,5]. Учитывая отсутствие в официальных инструкциях к применению современных КОК и прогестагенов показаний для использования при данной патологии, необходимо получение информированного добровольного согласия у девочки-подростка в возрасте от 15 до 17 лет включительно или у законного представителя девочки в возрасте младше 16 лет.

- **Немедикаментозное лечение.**

Рекомендуется первой линией выбора метода формирования неовлагалища у подростков с тотальной аплазией влагалища применять кольпоэлонгацию с помощью аппаратов механического воздействия – кольпоэлонгаторов, предпочтительно в стационарных условиях [6], [7], [8], [9], [59], [60].

Уровень убедительности рекомендаций А (уровень достоверности доказательств – 1)

Комментарий: у подростков с аплазией влагалища и матки допустимо применение кольпоэлонгации в возрасте 15 лет и старше, а с аплазией влагалища при функционирующей матке - перед операцией создания маточно-вагинального анастомоза вне зависимости от возраста при достаточной психологической готовности ребенка к данному виду лечения. Искусственное влагалище образуется в результате растяжения тканей влагалищной ямки за задней спайкой малых половых губ путем постепенного вдавления наконечника кольпоэлонгатора. В начале каждой процедуры кольпоэлонгации в области задней влагалищной ямки рекомендуется наносить крем с декспантенолом,

обладающий смягчающим, регенерирующим и противовоспалительным действием. Первая процедура выполняется врачом акушером-гинекологом для несовершеннолетних 1 раз в сутки в течение 20 мин. под контролем болевых ощущений у пациентки. В последующем при отсутствии выраженных болевых ощущений процедура применяется 2 раза в сутки по 30–40 мин. Перед выполнением процедуры кольпоэлонгации возможно применение тепло-вибромассажного аппаратного воздействия на ткани задней влагалищной ямки и формирующегося неовлагалища [10], [11], [20], [21]. Как правило, один курс кольпоэлонгации состоит из 15–20 процедур. Для достижения стабильной глубины неовлагалища в 10-12 см требуется от 1 до 3 курсов (прямая корреляция с выраженностью дисплазии соединительной ткани) с 2-3 месячным перерывом между курсами. В промежутках между курсами пациентке рекомендуется ежедневная обработка зоны задней спайки малых половых губ и кожи сформированного неовлагалища кремом с #эстриолом** после получения информированного добровольного согласия девочки-подростка.

3.2. Хирургическое лечение.

Рекомендуется у новорожденных, детей раннего возраста и подростков с клиническими проявлениями атрезии девственной плевы X-образное или U-образное ее рассечение, коагуляция краев раны и санация влагалища.

Рекомендуется у новорожденных и детей раннего возраста с аплазией нижней 1/3 или 2/3 влагалища с гидро/мукоколюпсом, клиникой дизурии, дисхезии и иных проявлений сдавления смежных органов по жизненным показаниям выполнение промежностного или чрезбрюшинного дренирования влагалища с постановкой одноходового самоудерживающегося постоянного катетера [74], [75]. При выявлении гидро/мукоколюпса и аноректального порока развития **рекомендуется** ведение девочек в соответствии с клиническими рекомендациями «Аноректальные мальформации у детей» [28].

Рекомендуется у несовершеннолетних девочек в возрасте 16 лет и старше с аплазией влагалища и матки, желающих начать половую жизнь и/или находящихся в зарегистрированном браке, хирургический кольпопоз из тазовой брюшины с лапароскопической ассистенцией [13], [14], [70], [71], [72], [73] хирургическая кольпоэлонгация с помощью сегментированных протекторов по методике Викьетти (Vecchietti) или Воллвинера (Wallwiener), экстраперитонеальный вульвокольпопоз по Вильямсу (Williams) в модификации Креастаса (Creastas) [48], [57], [58], [60], [61], [62],

[66], [67], [68], [69]. Редко и преимущественно в России выполняется операция кольпопоза из резецированного отрезка сигмовидной ободочной кишки. Учитывая большое количество осложнений, как во время операции, так и в послеоперационном периоде, метод сигмоидального кольпопоза в настоящее время во многих странах мира представляет только исторический интерес [6], [26], [27], [56].

Рекомендуется у подростков с частичной аплазией влагалища и нарушением оттока менструальной крови хирургическую коррекцию порока произвести при условии достаточного наполнения замкнутого влагалища:

- при аплазии нижней трети влагалища – послойное U-образное рассечение неперфорированного гимена и дистального купола замкнутого влагалища с обязательным круговым соединением краев разреза слизистой вульвы и влагалища отдельными швами с использованием рассасывающего шовного материала для профилактики стеноза входа во влагалища. Лапароскопия выполняется при наличии физикальных и иных диагностических признаков генитального эндометриоза и/или образований внутренних половых органов [13], [15];

- при аплазии нижней и средней трети влагалища и функционирующей матке – формирование анастомоза между дистальным куполом влагалища и интроитусом промежностным доступом [16]. Перед хирургической коррекцией порока рекомендуется кольпоэлонгация в целях уменьшения натяжения тканей в месте соединения краев слизистой оболочки тела матки и неовлагалища и повышения состоятельности анастомоза. В процессе операции производится линейный разрез боковых стенок влагалища на глубину 2-3 см, мобилизация дистальных краев влагалища для облегчения низведения проксимальной части влагалища к слизистой вульвы, круговое сшивание стенок влагалища и слизистой вульвы отдельными швами. Лапароскопия выполняется при наличии физикальных и иных диагностических признаков генитального эндометриоза и/или образований внутренних половых органов [13];

- у подростков с замкнутой маткой при тотальной аплазии влагалища, в том числе при атрезии/гипоплазии/аплазии шейки матки, – формирование анастомоза между маткой и преддверием влагалища промежностно-абдоминальным доступом с лапароскопической ассистенцией. Перед хирургической коррекцией порока рекомендуется кольпоэлонгация в целях уменьшения натяжения тканей в месте соединения краев слизистой оболочки тела матки и неовлагалища и повышения состоятельности анастомоза. Возможно дополнительное укрепление маточно-неовагинального анастомоза с использованием шовных материалов с длительными сроками рассасывания или аллотрансплантата [17],

[19], [63], [64], [65]. Допустимо удаление рудиментарной замкнутой матки у подростков с множественными пороками развития и экстрагенитальными заболеваниями в стадии нестабильной компенсации, при отсутствии условий для формирования состоятельного анастомоза вследствие выраженного спаечного процесса после перенесенных в раннем детстве операций в брюшной полости;

- у подростков с наличием удвоения матки и влагалища с частичной аплазией одного из влагалищ (синдром Херлина-Вернера-Вундерлиха) – широкое иссечение стенки замкнутого влагалища влагалищным доступом. Лапароскопия выполняется при наличии физикальных и иных диагностических признаков генитального эндометриоза и/или образований внутренних половых органов. При выявлении рудимента мочеточника на стороне аплазированной или гипоплазированной почки, сообщающегося с замкнутым влагалищем,- нефроуретерэктомия.

Рекомендуется при выявлении функционирующего(их) рудимента(ов) матки у подростков с циклической тазовой болью при тотальной аплазии влагалища удаление рудиментов вместе с маточными трубами лапароскопическим доступом [3], [4], [6].

Рекомендуется у подростков с замкнутым рогом матки при отсутствии возможности гистероскопической реконструкции матки удаление замкнутого рога с последующей метропластикой лапароскопическим доступом.

Рекомендуется у подростков с добавочной полостью в стенке матки (ACUM) удаление интерстициального рудимента лапароскопическим доступом с последующей реконструкцией стенки матки.

Уровень убедительности рекомендаций А (уровень достоверности доказательств – 1)

Комментарий: хирургическое вмешательство должно проводиться в стационаре медицинской организации 3 уровня, имеющей лицензию на выполнение высокотехнологической медицинской помощи по профилю «акушерство и гинекология» и «детская хирургия» / «хирургия» [12].

Следует избегать проведение хирургического лечения в экстренном порядке в связи с высокой частотой ошибок диагностики и выбранной тактики хирургического вмешательства. Допустимо временное назначение нестероидных противовоспалительных лекарственных средств и #КОК** (см. пункт 3.1. Консервативное лечение, медикаментозное лечение). Исключение составляют пороки

развития влагалища при функционирующей матке с клинической картиной, обусловленной напряженным гематокольпосом или разрывом гематосальпинкса.

У подростков с циклической тазовой болью и диагностированными пороками развития влагалища и/или матки с нарушением оттока менструальной крови рекомендуется выполнение хирургического вмешательства с лапароскопической ассистенцией, в том числе для уточнения состояния придатков матки и тазовой брюшины в целях раннего выявления наружного генитального эндометриоза [13].

При наличии условий у подростков с замкнутым маточным рогом реконструкцию матки предпочтительно выполнять, используя гистероскопический доступ с лапароскопической ассистенцией [21,22]. У подростков с однорогой и двуорогой маткой без нарушения оттока менструальной крови решение вопроса о целесообразности метропластики откладывается до совершеннолетия.

Пункция или рассечение стенки замкнутого влагалища линейными разрезами недопустимы в связи с высокой частотой гнойно-воспалительных заболеваний влагалища и органов малого таза [18].

4. Медицинская реабилитация и санаторно-курортное лечение, медицинские показания и противопоказания к применению методов медицинской реабилитации, в том числе основанных на использовании природных лечебных факторов

Специфической реабилитации нет.

Рекомендуется психологическая реабилитация подростков с острыми эмоциональными и поведенческими расстройствами при получении информации о наличии порока развития влагалища и матки в целях адаптации к проведению курса кольпоэлонгации.

Рекомендуется физическая и медицинская реабилитация в соответствии с принципами послеоперационной реабилитации гинекологических больных [6], [11].

5. Профилактика и диспансерное наблюдение, медицинские показания и противопоказания к применению методов профилактики

Специфическая профилактика пороков развития матки и влагалища не разработана.

6. Организация оказания медицинской помощи

Показания для госпитализации в медицинскую организацию:

- Острая и хроническая циклическая тазовая боль
- Клиническая картина «острого живота»
- Острая задержка мочи

- Необходимость хирургического лечения
- Необходимость проведения кольпоэлонгации под контролем медицинского персонала.

7. Дополнительная информация (в том числе факторы, влияющие на исход заболевания или состояния)

7.1 Информация для пациента и его законного представителя

- Отсутствие самостоятельных менструаций у девочек в возрасте 15 лет и старше, также как наличие циклической и нарастающей по интенсивности боли внизу живота с момента первой менструации является показанием для консультации врачом-акушером-гинекологом для несовершеннолетних для своевременного выявления порока развития матки и/или влагалища.
- При выраженной болезненности при первом половом контакте или полной невозможности половой жизни следует прекратить попытки сексуальных сношений, чтобы избежать проникающих и калечащих разрывов промежности и уретры у больных с аплазией влагалища.

Критерии оценки качества медицинской помощи

№	Критерии качества	Оценка выполнения (да/нет)
1.	Выполнение сбора жалоб и анамнеза	Да/нет
2.	Выполнение физикального обследования	Да/нет
3.	Выполнение гинекологического осмотра	Да/нет
4.	Выполнено УЗИ органов малого таза	Да/нет
5.	Выполнено УЗИ почек и мочевого пузыря при наличии показаний	Да/нет
6.	Выполнение МРТ органов малого таза при наличии условий и показаний	Да/нет
7.	Выполнена консультация смежных специалистов при сопутствующих заболеваниях	Да/нет
8.	Установлен вариант порока развития матки и/или влагалища	Да/нет
9.	Соблюдены условия маршрутизации девочки с учетом вида порока развития матки и/или влагалища	Да/нет
10	Соблюдены условия к выписке из стационара медицинской организации 2-3 уровня	Да/нет

Список литературы

1. Уварова Е.В., Тарусин Д.И. Пособие по обследованию состояния репродуктивной системы детей и подростков. М.: рида-Х, 2009. -232с
2. Формирование неовлагалища путем комплексного неоперативного кольпопоза у пациенток с синдромом Майера-Рокитанского-Кюстера-Хаузера. Уварова Е.В., Давтян Г.М., Буралкина Н.А., Кругляк Д.А. Репродуктивное здоровье детей и подростков. 2014. № 6. С. 40-49.
3. Dietrich JE, Millar DM, Quint EH. Obstructive reproductive tract anomalies. *J Pediatr Adolesc Gynecol.* 2014 Dec; 27(6):396-402. doi: 10.1016/j.jpag.2014.09.001. Epub 2014 Sep 11. PMID: 25438708
4. Management of Acute Obstructive Uterovaginal Anomalies: ACOG Committee Opinion, Number 779. *Obstet Gynecol.* 2019 Jun;133(6): e363-e371. doi: 10.1097/AOG.0000000000003281. PMID: 31135762.
5. Abu-Ghanem S, Novoa R, Kaneti J, Rosenberg E. Recurrent urinary retention due to imperforate hymen after hymenotomy failure: a rare case report and review of the literature. *Urology* 2011; 78:180–2.
6. Committee on Adolescent Health Care. ACOG Committee Opinion No. 728: Müllerian Agenesis: Diagnosis, Management, And Treatment. *Obstet Gynecol.* 2018 Jan; 131(1): e35-e42. doi: 10.1097/AOG.0000000000002458. PMID: 29266078;
7. Gargollo PC, Cannon GM Jr, Diamond DA, Thomas P, Burke V, Laufer MR. Should progressive perineal dilation be considered first line therapy for vaginal agenesis? *J Urol* 2009; 182:1882–9.
8. Edmonds DK, Rose GL, Lipton MG, Quek J. Mayer-Rokitansky-Kuster-Hauser syndrome: a review of 245 consecutive cases managed by a multidisciplinary approach with vaginal dilators. *Fertil Steril* 2012; 97:686–90.
9. Patel V, Hakim J, Gomez-Lobo V, Oelschlägel AA. Providers' experiences with vaginal dilator training for patients with vaginal agenesis. *J Pediatr Adolesc Gynecol* 2017. Available at: <http://www.sciencedirect.com/science/article/pii/S1083318817302656>. Retrieved September 14, 2017.

10. Oelschlägel AM, Debiec K, Appelbaum H. Primary vaginal dilation for vaginal agenesis: strategies to anticipate challenges and optimize outcomes. *Curr Opin Obstet Gynecol* 2016;28:345–9
11. McVeary ME, Warner WB. Use of physical therapy to augment dilator treatment for vaginal agenesis. *Female Pelvic Med Reconstr Surg* 2011; 17:153–6.
12. Prevention of infection after gynecologic procedures. ACOG Practice Bulletin No. 195. American College of Obstetricians and Gynecologists. *Obstet Gynecol* 2018;131: e172–89
13. Adamyan LV. Laparoscopic management of vaginal aplasia with or without functional noncommunicating rudimentary uterus. In: Arregui ME, Fitzgibbons RJ Jr, Katkhouda N, McKernan JB, Reich H, editors. *Principles of laparoscopic surgery: basic and advanced techniques*. New York (NY): Springer-Verlag; 1995. p. 646–51.
14. Adamyan LV. Therapeutic and endoscopic perspectives. In: Nichols DH, Clarke-Pearson DL, editors. *Gynecologic, obstetric, and related surgery*. 2nd ed. St. Louis (MO): Mosby; 2000. p. 1209–17
15. Diagnosis and Management of Hymenal Variants. ACOG Committee Opinion No. 780. American College of Obstetricians and Gynecologists. *Obstet Gynecol* 2019; 133:372–6.
16. Mansouri R, Dietrich JE. Postoperative course and complications after pull-through vaginoplasty for distal vaginal atresia. *J Pediatr Adolesc Gynecol* 2015;28:433–6
17. Santos XM, Dietrich JE. Obstructed hemivagina with ipsilateral renal anomaly. *J Pediatr Adolesc Gynecol* 2016; 29:7–10.
18. Способ укрепления анастомоза между функционирующей маткой и неовлагалищем у девочек-подростков с аплазией влагалища при атрезии и аплазии цервикального канала. Чупрынин В.Д., Буралкина Н.А., Уварова Е.В., Кругляк Д.А., Коршунов А.А. Патент на изобретение RU 2557420 C1, 20.07.2015. Заявка № 2014127370/14 от 07.07.2014.
19. Устройство для механического формирования искусственного влагалища из тканей вульварного кольца при его аплазии или атрезии Уварова Е.В., Неруш А.Ф. Патент на полезную модель RU 153971 U1, 10.08.2015. Заявка № 2015103278/14 от 03.02.2015.
20. Способ повышения растяжимости тканей неовлагалища с использованием физиотерапевтического воздействия Кругляк Д.А., Уварова Е.В., Ипатов М.В., Маланова Т.Б., Батырова З.К., Киселева И.А. Патент на изобретение RU 2557416 C1, 20.07.2015. Заявка № 2014121147/14 от 26.05.2014.

21. Paradisi R, Barzanti R, Fabbri R. The techniques and outcomes of hysteroscopic metroplasty. *Curr Opin Obstet Gynecol.* 2014; 26(4):295-301.
22. Di Spiezio Sardo A, Florio P, Nazzaro G, Spinelli M, Paladini D, Di Carlo C, Nappi C. Hysteroscopic outpatient metroplasty to expand dysmorphic uteri (HOME-DU technique): a pilot study. *Reprod Biomed Online.* 2014; 7:1472-6483.
23. Oppelt P, Renner SP, Brucker S, Strissel PL, Strick R, Oppelt PG, Doerr HG, Schott GE, Hucke J, Wallwiener D, Beckmann MW. The VCUAM (Vagina Cervix Uterus Adnex-associated Malformation) classification: a new classification for genital malformations. *Fertil Steril.* 2005 Nov;84(5):1493-7. doi: 10.1016/j.fertnstert.2005.05.036. PMID: 16275249.
24. Grimbizis GF, Gordts S, Di Spiezio Sardo A, Brucker S, De Angelis C, Gergolet M, Li TC, Tanos V, Brölmann H, Gianaroli L, Campo R. The ESHRE/ESGE consensus on the classification of female genital tract congenital anomalies. *Hum Reprod.* 2013 Aug;28(8):2032-44. doi: 10.1093/humrep/det098. Epub 2013 Jun 14. PMID: 23771171; PMCID: PMC3712660.
25. Герасимович, Г. И. Г37 Онтогенез и врожденные аномалии женских половых органов: учебно-методическое пособие /Г. И. Герасимович. – Минск: БГМУ, 2010. – 60 с.
26. Пороки развития женских половых органов: учебное пособие для самостоятельной внеаудиторной работы / сост.: С.Ю. Муслимова, И.В. Сахаутдинова, Э.М. Зулкарнеева, Т.П. Кулешова. – Уфа: Изд-во БашНИПИнефть, 2015. - 65 с.
27. Д.С. Лысяк – к.м.н., доцент кафедры акушерства и гинекологии ФГБОУ ВО Амурская ГМА Минздрава России. Врожденные аномалии развития матки и влагалища: учебное пособие – Благовещенск: 2017
28. Аноректальные мальформации у детей (федеральные клинические рекомендации) Аверин В.И., Ионов А.Л., Караваева С.А., Комиссаров И.А., Котин А.Н., Мокрушина О.Г., Морозов Д.А., Николаев В.В., Новожилов В.А., Поддубный И.В., Смирнов А.Н., Пименова Е.С., Окулов Е.А. *Детская хирургия.* 2015. Т. 19. № 4. С. 29-35.
29. Абдулмеджидова, А.Г. Наблюдение сочетания низкого качества ооцитов с пороками развития матки и влагалища у пациентки с нормальными морфофункциональными показателями яичника / А.Г. Абдулмеджидова, С.А. Зверева, Н.О. Надырова // *Акушерство и гинекология.* – 2013. – № 4. – С. 80-83.
30. Адамян, Л.В. Комплексный подход к диагностике, хирургической коррекции и реабилитации больных при сочетании аномалий развития матки и влагалища с

- эндометриозом / Л.В. Адамян, К.Н. Фархат, З.Н. Макиян // Проблемы репродукции. – 2016. – Т. 22, No 3. – С. 84-90.
31. Беженарь, В.Ф. МРТ-диагностика аномалий Мюллера протока / В.Ф. Беженарь, Е.А. Ярнова, Т.Н. Трофимова // Лучевая диагностика и терапия. – 2012. – Т. 3, No 1. – С. 99-103.
32. Ганчар, Е.П. Анализ течения беременности и родов у женщин с пороками развития матки и частоты врожденных пороков развития у их детей / Е.П. Ганчар, И.И. Кузьмич, С.В. Дембовская, В.А. Лискович // Репродуктивное здоровье Восточная Европа. – 2012. – No 5. – С. 265-268.
33. Давыдов, С.Н. Пороки развития матки и их хирургическая коррекция в целях восстановления детородной функции / С.Н. Давыдов, В.М. Орлов // Реконструктивная хирургия и реабилитация репродуктивной функции у гинекологических больных. – М., 1992. – 47 с.
34. Демидов, В.Н. Возможности эхографии в диагностике пороков развития матки, шейки матки и влагалища / В.Н. Демидов, К.Г. Краснова // Ультразвуковая и функциональная диагностика. – 2015. – No 5. – С. 44-50.
35. Демикова, Н.С. Динамика частоты врожденных пороков развития в РФ (по данным федеральной базы мониторинга ВПР за 2006–2012 гг.) / Н.С. Демикова, А.С. Лапина, М.А. Подольная, Б.А. Кобринский // Российский вестник перинатологии и педиатрии. – 2015. – No2. – С. 72-77.
36. Довгань, А.А. Аномалии развития матки и перинатальная патология / А.А. Довгань // Актуальные проблемы медицины в России и за рубежом. сборник научных трудов по итогам III международной научно-практической конференции. – Новосибирск, 2017. – С. 8-9.
37. Дорохович, Г.П. Морфогенез матки в раннем эмбриогенезе человека / Г.П. Дорохович, Т.В. Татун // Сборник научных трудов, посвященный 100-летию кафедры медицинской биологии СПбГМА им. И.И.Мечникова «Вопросы морфологии 21 века». – 2008. – Т. 1. – С. 122-124.
38. Есипова, И.А. Место трехмерного ультразвукового исследования в диагностике аномалий Мюллеровых протоков / И.А. Есипова, Д.Г. Арютин // Вестник РГМУ. – 2014. – No 2. – С. 27-28.
39. Коновалов, П.К. Морфологическое исследование миометрия в различные периоды развития и ремоделирования матки / Вопросы гинекологии, акушерства и

- перинатологии // П.К. Коновалов, Ф.А. Овсянников, Д.О. Иванов, Л.Б. Митрофанова. – 2014. – Т. 13, No 2. – С. 37-43.
40. Назарова, Н.К Медико-генетический мониторинг врожденных пороков развития и наследственной патологии / Н.К. Назарова, Д.Ж. Жанатаева, Г.Ж. Абильдинова // Вестник СурГУ. Медицина. – 2014. – No 3(21). – С. 29-34.
41. Фархат, К.Н. Аномалии развития матки и влагалища в сочетании с эндометриозом: тактика ведения и хирургическая коррекция / К.Н. Фархат, Л.В. Адамян // Акушерство и гинекология. – 2016. – No5. – С. 96-103.
42. A classification of congenital uterine anomalies predicting pregnancy outcomes / M.Takami [et al.] // Acta Obstet. Gynecol. Scand. – 2014. – Vol. 93, No 7. – P. 691–697.
43. The presentation and management of complex female genital malformations / P. Acién, M. Acién // Hum. Reprod. Update. – 2016. – Vol. 22 (1). – P. 48-69.
44. Imaging of Mullerian duct anomalies / S.C. Behr, J.L. Courtier, A. Qayyum // Radiographic. – 2012. – Vol. 32, No 6. – P. E233-250.
45. Clinical implications of congenital uterine anomalies: a meta-analysis of comparative studies / C.A. Venetis [et al.] // Reprod Biomed Online 2014. – Vol. 29. – P.665-683.
46. Diagnosis of Mullerian anomalies in adults: evaluation of practice / C. Mazouni [et al.] // Fertil. Steril. – 2008. – Vol. 89, No 1. – P. 219-222.
47. Diagnostic imaging modalities for Müllerian anomalies: the case for a new gold standard / A. Berger [et al.] // J. Minim. Invasive Gynecol. – 2014. – Vol. 21, No 3. P. 335-345.
48. Female pelvic congenital malformations. Part I: embryology, anatomy and surgical treatment / R.M.Laterza [et al.] // Eur. J. Obstet. Gynecol. Reprod. Biol. – 2011. – Vol. 159, No 1. – P. 26-34.
49. Etiologies of uterine malformations / A. Jacquinet, D. Millar, A. Lehman // Am J Med Genet A. – 2016. – Vol. 170, No 8. – P. 2141-2172.
50. Comparison of the ESHRE-ESGE and ASRM classifications of Müllerian duct anomalies in everyday practice / A. Ludwin, I. Ludwin // Hum. Reprod. – 2015. – Vol. 30, No 3. – P. 569-580.
51. Müllerian duct anomalies: embryological development, classification, and MRI assessment / J.B. Robbins [et al.] // Magn Reson Imaging. – 2015. – Vol. 41, No 1. – P. Mullen, R.D. Molecular genetics of Müllerian duct formation, regression and differentiation / R.D. Mullen, R.R. Behringer // Sex Dev. – 2014. – Vol. 8, No 5. – P. 281-296.
52. Herlyn-Werner-Wunderlich syndrome: a case report / P.S. Piccinini, J. Doski // Rev Bras Ginecol Obstet. – 2015. – Vol. 37, No 4. – P. 192-196.

53. Reliability of the European Society of Human Reproduction and Embryology/European Society for Gynaecological Endoscopy and American Society for Reproductive Medicine classification systems for congenital uterine anomalies detected using three-dimensional / A. Ludwin [et al.] // *Fertil. Steril.* – 2015. – Vol. 104, No 3. – P. 688-697.
54. Development of the genital ducts and external genitalia in the early human embryo / Y. Sajjad // *J. Obstet. Gynaecol. Res.* – 2010. – Vol. 36, No 5. – P. 929-937.
55. The prevalence of congenital uterine anomalies in unselected and high-risk populations: a systematic review // Y.Y. Chan [et al.] // *Hum. Reprod. Update.* – 2011a. – Vol. 17, No 6. – P. 761-771.
56. Nakhal R.S., Creighton S.M. Management of Vaginal Agenesis. *J. Pediatr Adolesc Gynecol.* N 25, 352-357, 2012.
57. Creatsas G., Deligeoroglu E., Makrakis E., et al. Creation of neovagina following Williams vaginoplasty and the Creatsas modification in 111 patients with Mayer-Rokitansky-Kusyer-Hauser syndrome. *Fertil Steril* 2001; 76: 1036.
58. Creatsas G., Deligeoroglu E.: Vaginal aplasia and reconstruction. *Best Pract Res Clin Obstet Gynaecol* 2010; 24: 185.
59. Klingele C.J., Gebhart J.B., Croak A.J., et al: McIndoe procedure for vaginal agenesis: long-term outcome and effect on quality of life. *Am J. Obstet Gynecol* 2003; 189: 1569.
60. Keser A., Bozkurt N., Taner O.F., et al: Treatment of vaginal agenesis with modified Abbe-McIndou technique: long-term follow-up in 22 patients. *Eur J. Obstet Gynecol Reprod Biol* 2005; 121: 110.
61. Lima M., Ruggery G., Randi B., et al: Vaginal replacement in the pediatric age group: a 34-year experience of intestinal vaginoplasty in children and young girls. *J Pediatr Surg* 2010; 45: 2087.
62. Fotopoulou C., Sehouli J., Gehrman N., et al: Functional and anatomic results of amnion vaginoplasty in young women with Mayer-Rokitansky-Kuster-Hauser syndrome. *Fertil Steril* 2010; 94: 317.
63. Lin W.C., Chang C.Y., Shen Y.Y., et al., Use of autologous buccal mucosa for vaginoplasty: a study of eight cases. *Hum Reprod* 2003; 18: 604.
64. Zhao M., Li P., Li S., et al: Use of autologous micromucosa graft for vaginoplasty in vaginal agenesis. *Ann Plast Surg* 2009; 63: 645.
65. Noguchi S., Nakatsuka M., Sugiyama Y., et al: Use of artificial dermis and recombinant basic fibroblast growth factor for creating a neovagina in a patient with Mayer-Rokitansky-Kuster-Hauser Syndrome. *Hum Reprod* 2004; 19: 1629.

66. Sharma J.B., Gupta N., Mittal S.: Creation of neovagina using oxidized cellulose (surgical) as a surgical treatment of vaginal agenesis. *Arch Gynecol Obstet* 2007; 275: 231.
67. Panici P.B., Bellati F., Boni T., et al: Vaginoplasty using autologous in vitro cultured vaginal tissue in a patient with Mayer-von-Rokitansky-Kuster-Hauser syndrome. *Hum Reprod* 2007; 22: 2025.
68. Fedele L., Bianchi S., Berlanda N., et al: Neovaginal mucosa after Vecchietti's laparoscopic operation for Rokitansky syndrome: Structural and ultrastructural study. *Am J. Obstet Gynecol* 2006; 195: 56.
69. Borruto F., Camoglio F.S., Zampieri N., et al: The laparoscopic Vecchietti technique for vaginal agenesis. *Int J Gynaecol Obstet* 2007; 98: 15.
70. Davydov S.N.: Colpopoiesis from the peritoneum of the uterorectal space. *Akush Ginecol (Mosk)* 1969; 45: 55.
71. Giannesi A., Marchiole P., Benchaib M., et al: Sexuality after laparoscopic Davydov in patients affected by congenital complete vaginal agenesis associated with uterine agenesis or hypoplasia. *Hum Reprod* 2005; 20: 2954.
72. Dargent D., Marchiole P., Giannesi A., et al: Laparoscopic Davydov or laparoscopic transposition of the peritoneal colpopoiesis described by Davydov for the treatment of congenital vaginal agenesis: the technique and its evolution. *Gynecol Obstet Fertil* 2004; 32: 1023.
73. Adamyan L.V., Kulakov V I., Murvatov K.D., et al: Application of endoscopy in surgery for malformations of genitalia. *J Am Assoc Gynecol Laparosc* 1994; 1: S1.
74. Han JH, Lee YS, Im YJ, Kim SW, Lee MJ, Han SW. Clinical Implications of Obstructed Hemivagina and Ipsilateral Renal Anomaly (OHVIRA) Syndrome in the Prepubertal Age Group. *PLoS One*. 2016, Nov 18; 11 (11):e0166776. doi: 10.1371/journal.pone.0166776. PMID: 27861623; PMCID: PMC5115795.
75. Khanna K, Sharma S, Gupta DK. Hydrometrocolpos etiology and management: past beckons the present. *Pediatr Surg Int*. 2018 Mar;34(3):249-261. doi: 10.1007/s00383-017-4218-9. Epub 2017 Nov 24. PMID: 29177625.
76. Гинекология: национальное руководство / под ред. Г.М. Савельевой, Г.Т. Сухих, В.Н. Серова, В.Е. Радзинского, И.Б. Манухина. -2-е издание переаб. И доп.- Москва: ГЕОТАР-Медиа, 2020: 925-32
77. Инструкция по медицинскому применению лекарственного препарата «Найз». Согласовано Минздрав России ЛП-003413, 2019, доступно по ссылке: https://grls.rosminzdrav.ru/Grls_View_v2.aspx?routingGuid=946020f5-ea33-4064-be38-

[8a10e5dd91a1&t=](#)

78. Инструкция по медицинскому применению лекарственного препарата «Напроксен» Р №002874/01, 2010
79. Инструкция по медицинскому применению лекарственного препарата «Ибупрофен». ЛП-005534, 2019, доступно по ссылке: https://grls.rosminzdrav.ru/Grls_View_v2.aspx?routingGuid=cc741019-bd3c-4b3c-9ddf-cae8948580c4&t=

Приложение А1. Состав рабочей группы по разработке и пересмотру клинических рекомендаций

Уварова Елена Витальевна – член-корр. РАН, д.м.н., профессор, заслуженный деятель науки Российской Федерации, заведующий 2 гинекологическим отделением (детского и юношеского возраста) Федерального государственного бюджетного учреждения "Научный центр акушерства, гинекологии и перинатологии им. В.И. Кулакова" Министерства здравоохранения Российской Федерации, профессор кафедры акушерства, гинекологии, перинатологии и репродуктологии института профессионального образования врачей ФГАУ ВПО «Первый Московский Государственный Медицинский Университет им. И.М. Сеченова Министерства здравоохранения Российской Федерации (Сеченовский университет), главный внештатный специалист по гинекологии детского и юношеского возраста Министерства здравоохранения Российской Федерации, президент Ассоциации детских и подростковых гинекологов, член Российского обществ акушеров-гинекологов (г. Москва)

Адамян Лейла Вагоевна - академик РАН, д.м.н., профессор, заслуженный деятель науки Российской Федерации, главный внештатный специалист по гинекологии Министерства здравоохранения Российской Федерации, заместитель директора по научной работе ФГБУ "Научный центр акушерства, гинекологии и перинатологии им. В.И. Кулакова" Министерства здравоохранения Российской Федерации, заведующий кафедрой репродуктивной медицины и хирургии факультета постдипломного образования Московского государственного медико-стоматологического университета им. А.И. Евдокимова, президент Общества репродуктивной медицины и хирургии, Ассоциации эндометриоза, вице-президент Национальной ассоциации гинекологов-эндоскопистов, член Российского обществ акушеров-гинекологов (г. Москва).

Чупрынин Владимир Дмитриевич – к.м.н., руководитель отдела оперативной гинекологии и общей хирургии, заведующий хирургическим отделением Федерального государственного бюджетного учреждения «Национальный медицинский исследовательский центр акушерства, гинекологии и перинатологии имени академика В.И. Кулакова» Министерства здравоохранения Российской Федерации, член Московского общества хирургов и эндоскопистов (г. Москва)

Батырова Залина Кимовна – к.м.н., старший научный сотрудник 2 гинекологического отделения (детского и юношеского возраста) Федерального государственного бюджетного учреждения «Национальный медицинский

исследовательский центр акушерства, гинекологии и перинатологии имени академика В.И. Кулакова» Министерства здравоохранения Российской Федерации, член Ассоциации детских и подростковых гинекологов и Российского общества акушеров-гинекологов (г. Москва)

Кругляк Диана Анатольевна – врач акушер-гинеколог 2 гинекологического отделения (детского и юношеского возраста) Федерального государственного бюджетного учреждения «Национальный медицинский исследовательский центр акушерства, гинекологии и перинатологии имени академика В.И. Кулакова» Министерства здравоохранения Российской Федерации, член Ассоциации детских и подростковых гинекологов и Российского общества акушеров-гинекологов (г. Москва).

Муслимова Софья Юрьевна- д.м.н., доцент кафедры акушерства и гинекологии №1, главный внештатный специалист по гинекологии детского и юношеского возраста Министерства здравоохранения Российской Федерации в Республики Башкортостан, главный специалист гинеколог детей и подростков Министерства здравоохранения Республики Башкортостан, член проблемной комиссии БГМУ по «Научным основам охраны здоровья женщины, матери, плода и новорожденного, член РОО «Ассоциация акушеров-гинекологов Республики Башкортостан, член Ассоциации детских и подростковых гинекологов и Российского общества акушеров-гинекологов.

Долгушина Валентина Федоровна – д.м.н., профессор, заведующий кафедрой акушерства и гинекологии Федеральное государственное бюджетное образовательное учреждение высшего образования «Южно-Уральский государственный медицинский университет» Министерства здравоохранения Российской Федерации, главный внештатный гинеколог детского и юношеского возраста Министерства здравоохранения Российской Федерации в Уральском федеральном округе и Челябинской области (г. Челябинск), член Ассоциации детских и подростковых гинекологов и Российского общества акушеров-гинекологов.

Караченцова Ирина Васильевна – к.м.н., доцент кафедры акушерства и гинекологии педиатрического факультета Федерального государственного автономного образовательного учреждения высшего образования «Российский национальный исследовательский медицинский университет имени Н.И. Пирогова» Министерства здравоохранения Российской Федерации, главный внештатный специалист гинеколог детского и юношеского возраста Министерства здравоохранения Российской Федерации в городе федерального значения Москва, член Ассоциации детских и подростковых гинекологов и Российского общества акушеров-гинекологов (г. Москва).

Кохреидзе Надежда Анатольевна – д.м.н., заведующая отделением подростковой гинекологии детского лечебно-реабилитационного комплекса Федерального государственного бюджетного учреждения «Национальный медицинский исследовательский центр имени В. А. Алмазова» Министерства здравоохранения Российской Федерации, главный внештатный специалист гинеколог детского и юношеского возраста Министерства здравоохранения Российской Федерации в Ленинградской области, член Ассоциации детских и подростковых гинекологов и Российского общества акушеров-гинекологов (г. Санкт-Петербург)

Николаев Василий Викторович – д.м.н., профессор, главный научный сотрудник института экспериментальной и клинической хирургии ФГАОУ ВО «Российский национальный исследовательский медицинский университет им. Н.И. Пирогова» Министерства здравоохранения Российской Федерации, член Российского общества детских хирургов, член международных ассоциаций детских хирургов (EUPSA), детских урологов (ESPU) и Европейской ассоциации урологов (EAU).

Беженарь Виталий Фёдорович – д.м.н., профессор, заведующий кафедрой акушерства, гинекологии и неонатологии, кафедрой акушерства, гинекологии и репродуктологии, руководитель клиники акушерства и гинекологии ФГБОУ ВО «Первый Санкт-Петербургский государственный медицинский университет имени академика И. П. Павлова» Министерства здравоохранения Российской Федерации, главный внештатный специалист акушер-гинеколог Комитета по здравоохранению Правительства Санкт-Петербурга (г. Санкт-Петербург)

Поддубный Игорь Витальевич – д.м.н., профессор, заведующий кафедрой детской хирургии Московского государственного медико-стоматологического университета им. А.И. Евдокимова Министерства здравоохранения Российской Федерации, профессор кафедры детской хирургии РМАНПО, руководитель Центра торакоабдоминальной хирургии Научно-клинического центра детей и подростков ФМБА России, руководитель хирургической службы ГБУЗ «Морозовская» ДГКБ ДЗМ, член Российского общества детских хирургов (г. Москва)

Файзулин Айвар Кадырович – д.м.н., детский уролог-андролог, профессор кафедры детской хирургии МГМСУ, Член Европейской Ассоциации Детских Урологов, член Российского общества детских хирургов (г. Москва)

Киргизов Игорь Витальевич – д.м.н., профессор, главный эксперт Росздравнадзора России, заведующий детским хирургическим отделением ЦКБ

Управления делами Президента России, заслуженный изобретатель РФ, член Российского общества детских хирургов (г. Москва).

Писклаков Андрей Валерьевич – д.м.н., профессор, заведующий кафедрой детской хирургии, репродуктивной медицины детского возраста Федерального государственного бюджетного образовательного учреждения «Омский государственный медицинский университет Министерства здравоохранения Российской Федерации, руководитель Центра патологии репродуктивных органов и тазовой хирургии бюджетного учреждения здравоохранения Омской области "Областная детская клиническая больница", член Российского общества детских хирургов (г. Омск).

Филиппов Олег Семенович – д.м.н., профессор, заместитель директора Департамента медицинской помощи детям и службы родовспоможения Министерства здравоохранения Российской Федерации, профессор кафедры репродуктивной медицины и хирургии факультета постдипломного образования Московского государственного медико-стоматологического университета им. А.И. Евдокимова Министерства здравоохранения Российской Федерации, член Российского общества акушеров-гинекологов (г. Москва).

Конфликт интересов: Все члены рабочей группы заявляют об отсутствии конфликта интересов.

Приложение А2. Методология разработки клинических рекомендаций

Целевая аудитория данных клинических рекомендаций:

1. Врачи-акушеры-гинекологи, врачи-педиатры, врачи-терапевты подростковые, врачи-детские хирурги, врачи-хирурги, врачи-детские урологи-андрологи, врачи общей практики;
2. Студенты, ординаторы, аспиранты;
3. Преподаватели, научные сотрудники.

Таблица 1. Шкала оценки уровней достоверности доказательств (УДД) для методов диагностики (диагностических вмешательств)

УДД	Расшифровка
1	Систематические обзоры исследований с контролем референсным методом или систематический обзор рандомизированных клинических исследований с применением мета-анализа
2	Отдельные исследования с контролем референсным методом или отдельные рандомизированные клинические исследования и систематические обзоры исследований любого дизайна, за исключением рандомизированных клинических исследований, с применением мета-анализа
3	Исследования без последовательного контроля референсным методом или исследования с референсным методом, не являющимся независимым от исследуемого метода или нерандомизированные сравнительные исследования, в том числе когортные исследования
4	Несравнительные исследования, описание клинического случая
5	Имеется лишь обоснование механизма действия или мнение экспертов

Таблица 2. Шкала оценки уровней достоверности доказательств (УДД) для методов профилактики, лечения и реабилитации (профилактических, лечебных, реабилитационных вмешательств)

УДД	Расшифровка
1	Систематический обзор РКИ с применением мета-анализа
2	Отдельные РКИ и систематические обзоры исследований любого дизайна, за исключением РКИ, с применением мета-анализа
3	Нерандомизированные сравнительные исследования, в т.ч. когортные исследования
4	Несравнительные исследования, описание клинического случая или серии случаев, исследования «случай-контроль»
5	Имеется лишь обоснование механизма действия вмешательства (доклинические исследования) или мнение экспертов

Таблица 3. Шкала оценки уровней убедительности рекомендаций (УУР) для методов профилактики, диагностики, лечения и реабилитации (профилактических, диагностических, лечебных, реабилитационных вмешательств)

УУР	Расшифровка
А	Сильная рекомендация (все рассматриваемые критерии эффективности (исходы) являются важными, все исследования имеют высокое или удовлетворительное методологическое качество, их выводы по интересующим исходам являются согласованными)
В	Условная рекомендация (не все рассматриваемые критерии эффективности (исходы) являются важными, не все исследования имеют высокое или удовлетворительное методологическое качество и/или их выводы по интересующим исходам не являются согласованными)
С	Слабая рекомендация (отсутствие доказательств надлежащего качества (все рассматриваемые критерии эффективности (исходы) являются неважными, все исследования имеют низкое методологическое качество и их выводы по интересующим исходам не являются согласованными)

Порядок обновления клинических рекомендаций.

Механизм обновления клинических рекомендаций предусматривает их систематическую актуализацию – не реже чем один раз в три года, а также при появлении новых данных с позиции доказательной медицины по вопросам диагностики, лечения, профилактики и реабилитации конкретных заболеваний, наличии обоснованных дополнений/замечаний к ранее утверждённым КР, но не чаще 1 раза в 6 месяцев.

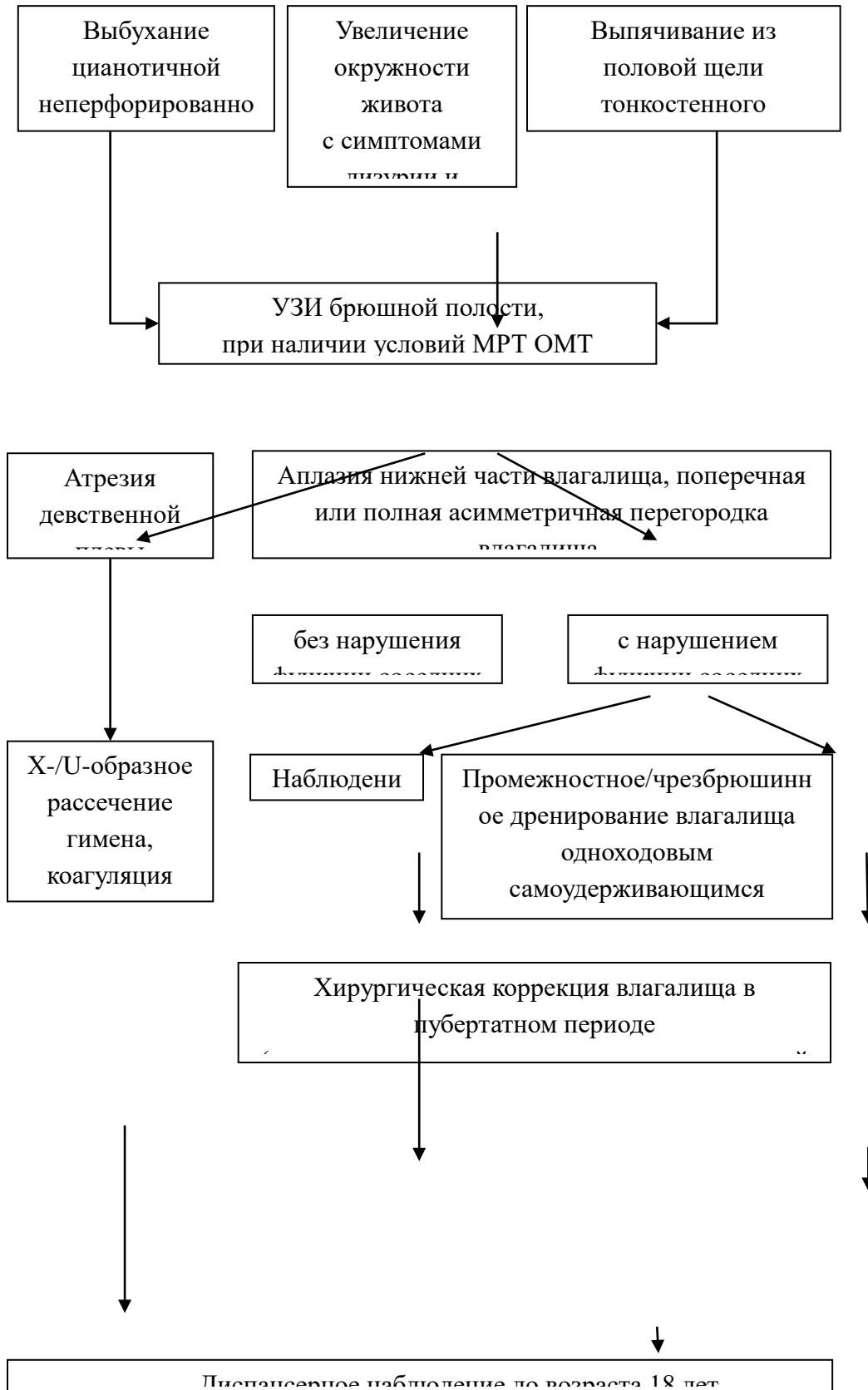Приложение А3. Справочные материалы, включая соответствие показаний к применению и противопоказаний, способов применения и доз лекарственных препаратов, инструкции по применению лекарственного препарата

Данные клинические рекомендации разработаны с учётом следующих нормативно-правовых документов:

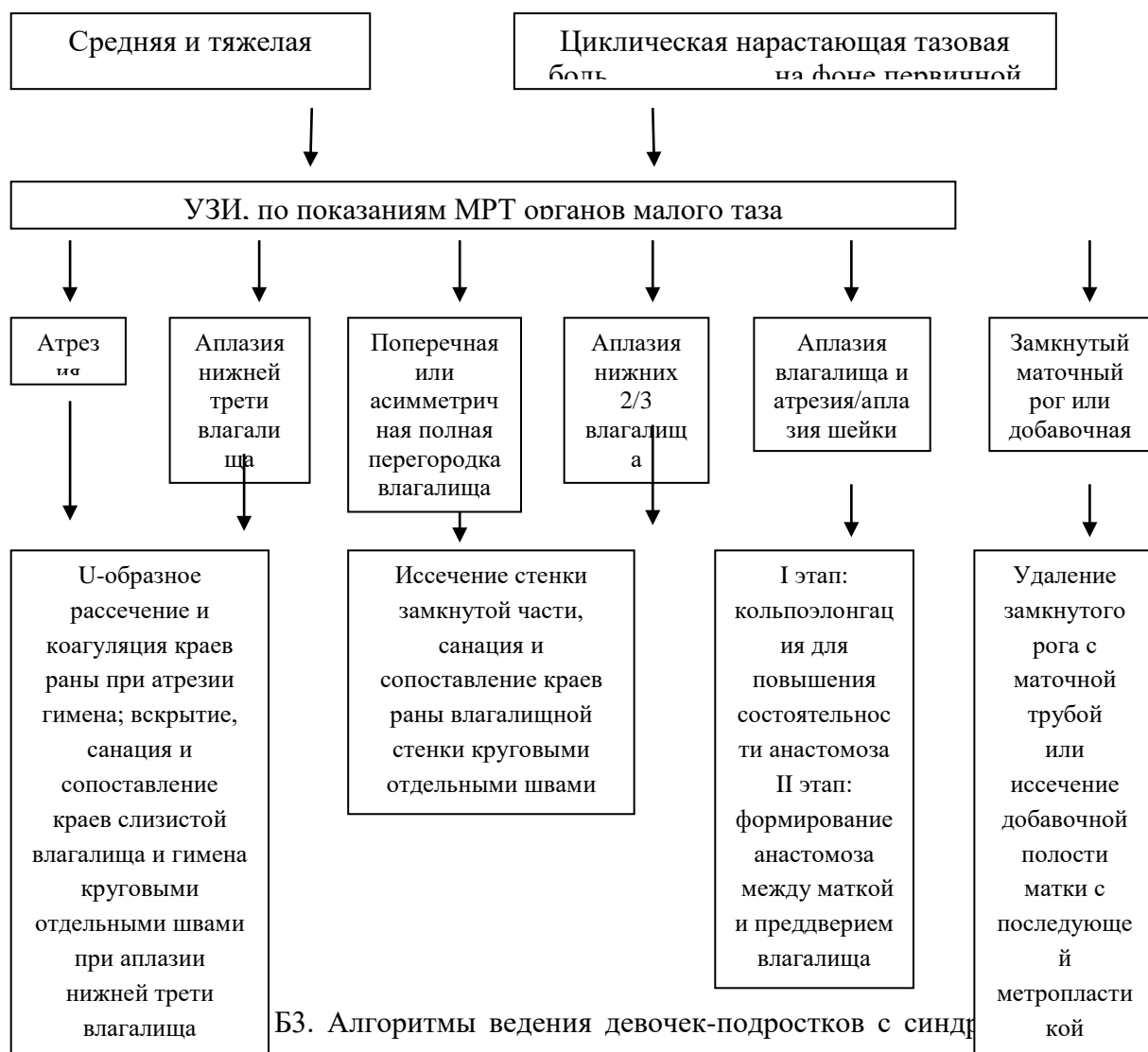
1) Приказ Министерства здравоохранения РФ от 20 октября 2020 г. N 1130н «Об утверждении Порядка оказания медицинской помощи по профилю «акушерство и гинекология (за исключением использования вспомогательных репродуктивных технологий)» (с изменениями и дополнениями);

Приложение Б. Алгоритмы действий врача

Приложение Б1. Алгоритм ведения девочек с врожденным пороком развития влагалища и/или матки в периоде новорожденности и раннего детства

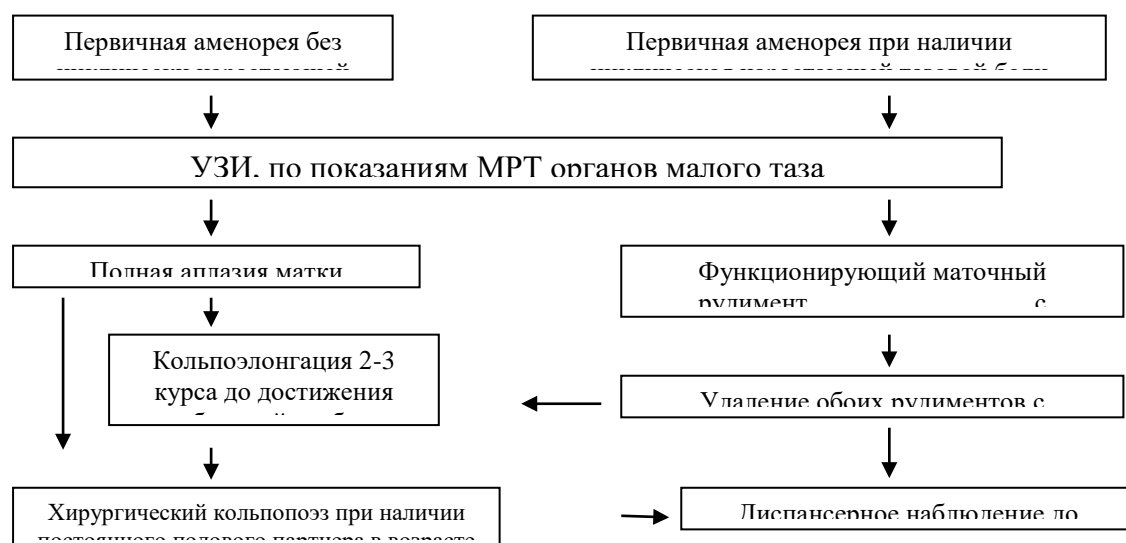


Приложение Б2. Алгоритм ведения девочек-подростков с врожденным пороком развития влагалища при функционирующей матке



Б3. Алгоритмы ведения девочек-подростков с синдромом Рокитанского-Кюстера-Хаузера (МРКХ)

Рокитанского-Кюстера-Хаузера (МРКХ)



**Приложение Г1-ГН. Шкалы оценки, вопросники и другие оценочные инструменты
состояния пациента, приведенные в клинических рекомендациях**

Таблица 1. Возрастная характеристика стадий полового созревания девочек (по Tanner J.M., Marshal W.A., 1969)

Стадия	Возраст, годы	Молочные железы (В)	Лобковое оволосение (Р)	Менструации (Ме)
Ia	до 9 лет	B1	P1	нет (Ме0)
Iб	10,6 (8-13)	B2	P1	нет (Ме0)
II	11,0 (8-13)	B2	P2	нет (Ме0)
III	12,9 (10-14,5)	B3	P2-3	менархе (Ме1), овуляция 20%
IV	13,8 (11-15,5)	B4	P3-4	регулярные (Ме3), овуляция 20-60%
V	14,2 (12-17,5)	B5	P4-5	регулярные (Ме3), овуляция 80%